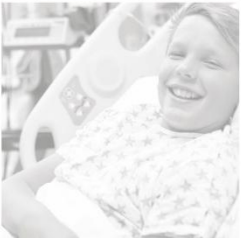



PATOLOGIA OSTEOARTICULAR: ¿CÓMO RESOLVERLO EN 5 MINUTOS?

Dra. Mercedes Ramírez Ortega.
Medico Adjunto
Servicio de Rehabilitación HCV



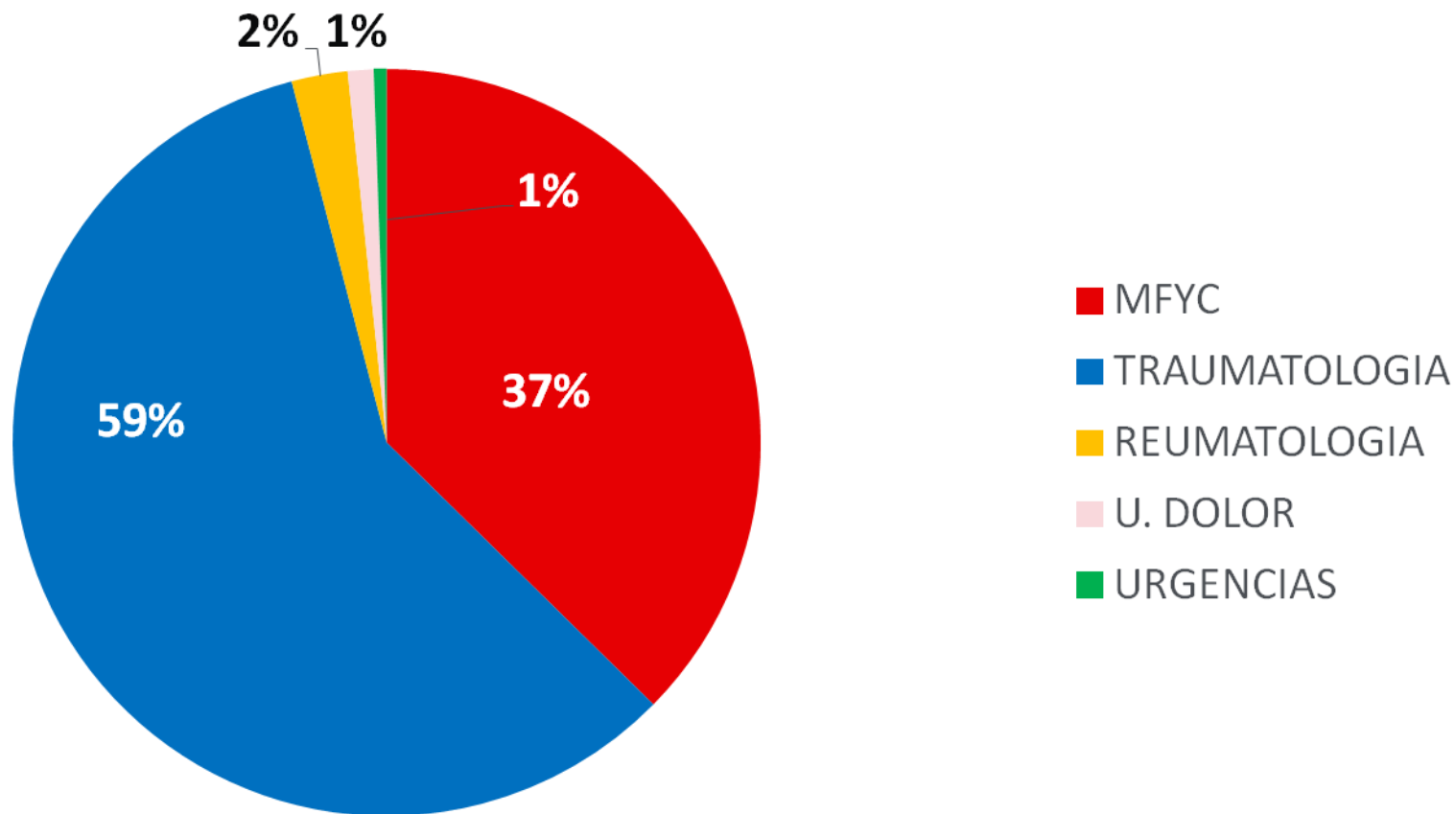


Índice

- 1. DATOS OBJETIVOS REHABILITACION HCV**
- 2. CONTROL DEL DOLOR**
- 3. PATOLOGIA OSTEOARTICULAR DE MIEMBROS SUPERIORES
(HOMBRO, EPICONDILITIS, T. DE DE QUERVAIN)**
- 4. PATOLOGIA OSTEOARTICULAR DE MIEMBROS
INFERIORES (TROCANTERITIS, TOBILLO Y PIE)**



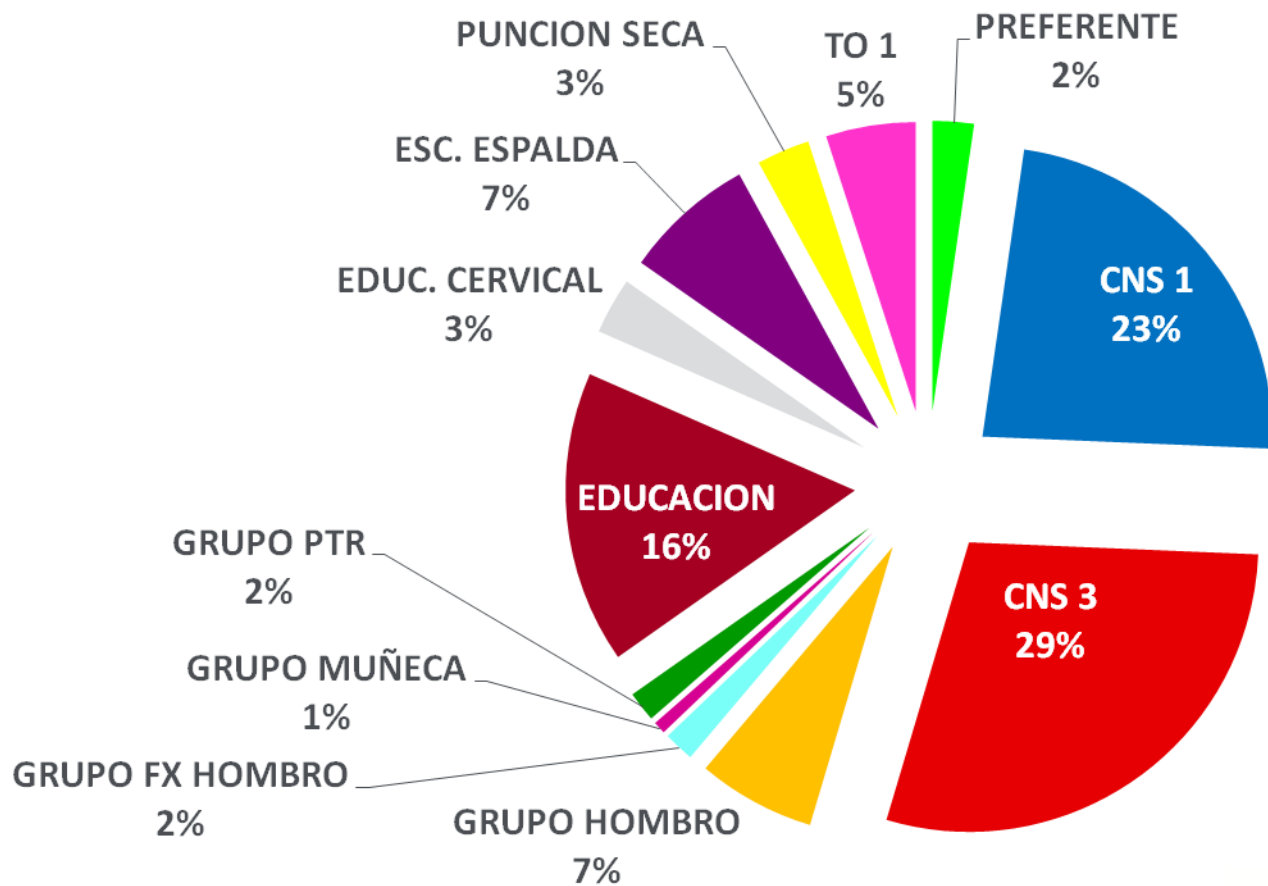
PROCEDENCIA PATOLOGIA OSTEOARTICULAR AÑO 2015



DATOS OBJETIVOS REHABILITACION HCV



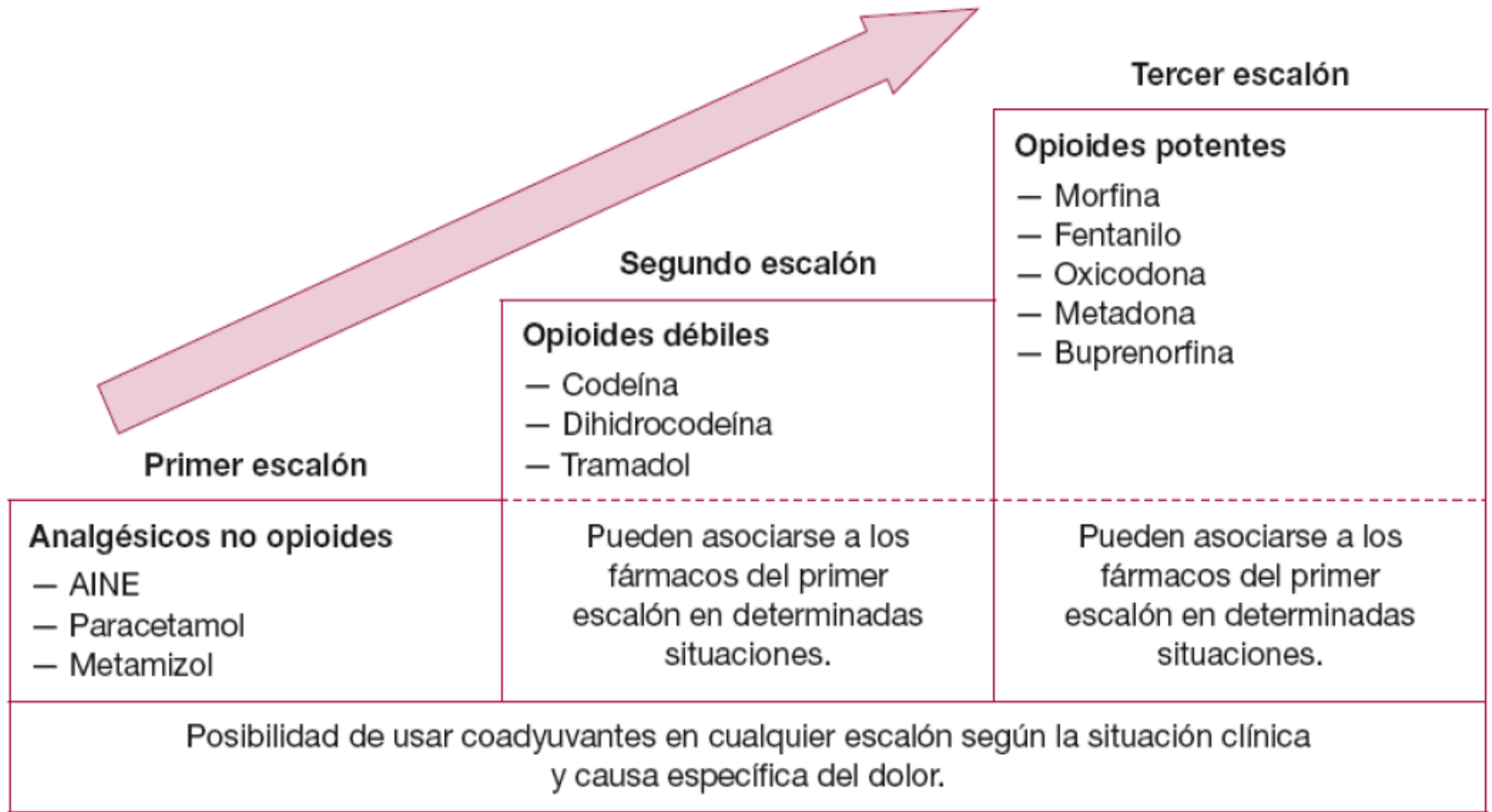
TIPO DE TRATAMIENTO AÑO 2015

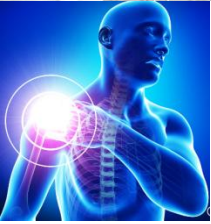

DATOS OBJETIVOS REHABILITACION HCV



MANEJO DEL DOLOR





HOMBRO DOLOROSO

-prevalencia en atención primaria → **17,2-20%**.

-**mujeres**

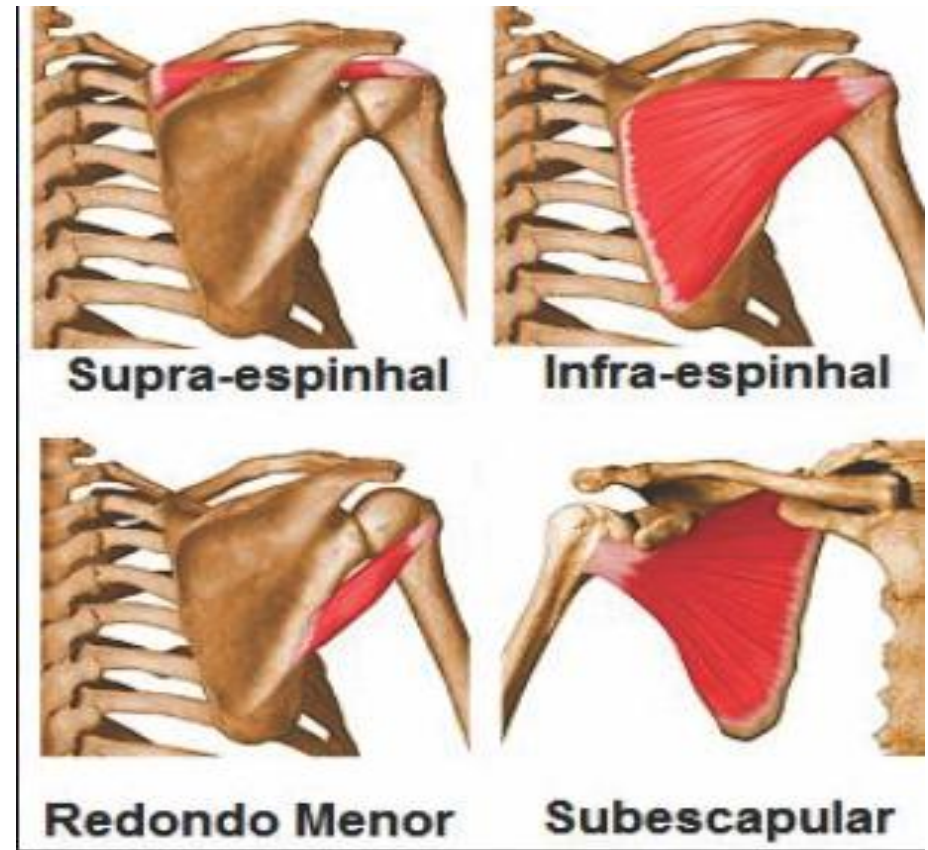
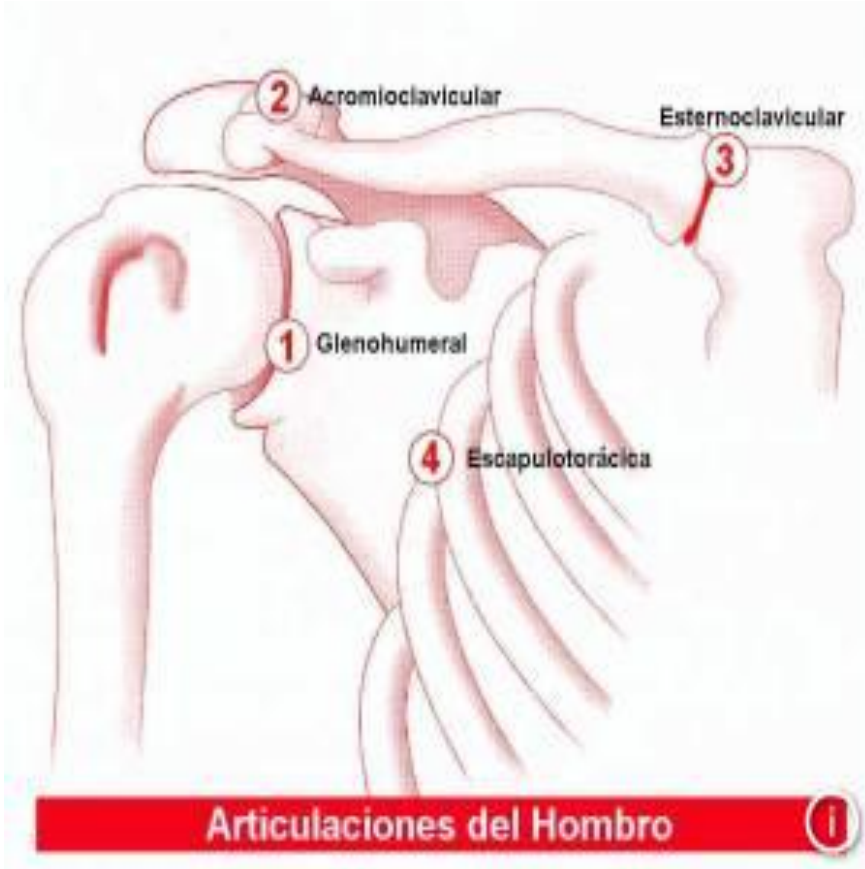- **7%** de las consultas de atención primaria

- **4º MOTIVO** entre la patología músculoesquelética.

1. Frau-Escalas P, Langa-Revert Y, Querol-Fuentes F, Mora-Amérigo E, Such-Sanz A. Trastornos músculo-esqueléticos del hombro en atención primaria. Estudio de prevalencia en un centro de la Agencia Valenciana de Salud. *Fisioterapia*. 2013;35(1):10-7.
2. De Alba Romero C, Martín Calle MC, Prieto Marcos M. Dolor de hombro en la consulta de atención primaria. *FMC*. 2014;21(7):404-10.



HOMBRO DOLOROSO




PATOLOGIA OSTEOARTICULAR DE MIEMBROS SUPERIORES



HOMBRO DOLOROSO

DIAGNOSTICO



PATOLOGIA OSTEOARTICULAR DE MIEMBROS SUPERIORES



Hospital General de Villalba

Comunidad de Madrid



HOMBRO DOLOROSO

DIAGNOSTICO: exploración física

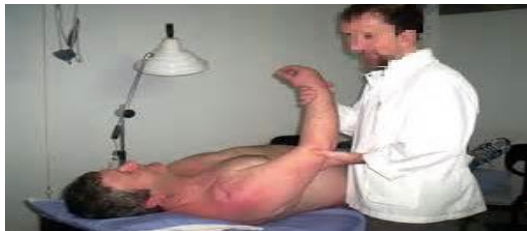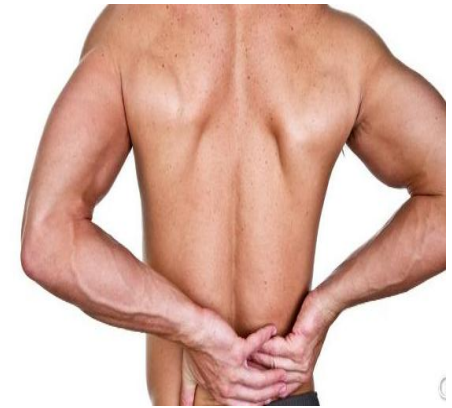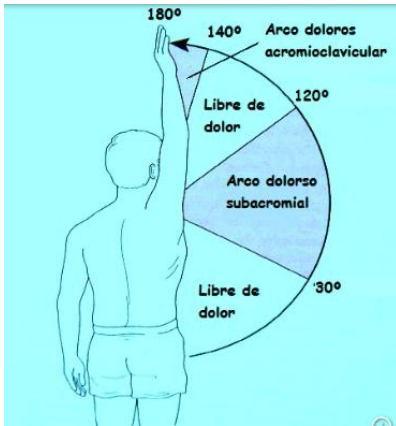
Tabla 1. Sensibilidad y especificidad de las diferentes maniobras diagnósticas (McGee S, 2007; Hughes PC, 2008; May S, 2010; House J, 2010).

Zona de exploración	Maniobra	Sensibilidad	Especificidad
Espacio Subacromial	Arco doloroso	33-74%	81%
	M. de Neer	68-89%	30-69%
	M. de Hawkins-Kenedy	72-92%	24-66%
	M. de Yocum	23-79%	40-82%
Tendón supraespinoso	M. de Jobe	41-89%	50-98%
	Signo del brazo caído	10-35%	88-100%
Tendón infraespinoso	M. de Patte	92%	30%
	Rotación externa contra resistencia	42-98%	54-98%
Tendón subescapular	Signo de Napoleón	25%	98%
	M. de Gerber	17-92%	60-98%
Tendón de la porción larga del biceps	M. de Speed	40-80%	35-97%
	M. de Yergason	32%	87%
Articulación acromioclavicular	Signo de Popeye	No evaluado	No evaluado
	Test de O'Brien	16-95%	90-95%
	Compresión activa de la articulación	96%	10%



HOMBRO DOLOROSO

DIAGNOSTICO: exploración física



PATRON CAPSULAR



FISIOTERAPIA AP



CAPSULITIS



SERVICIO DE REHABILITACION

PATOLOGIA OSTEOARTICULAR DE MIEMBROS SUPERIORES



Hospital General de Villalba

SaludMadrid

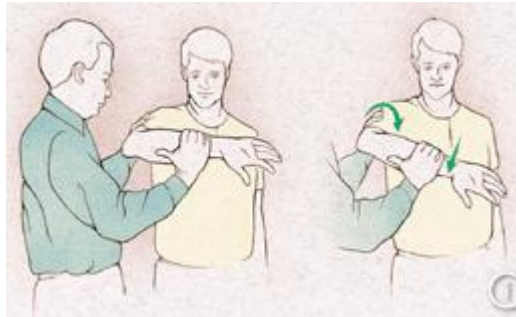Comunidad de Madrid



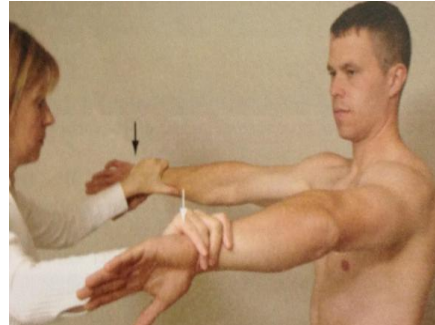HOMBRO DOLOROSO

DIAGNOSTICO: exploración física

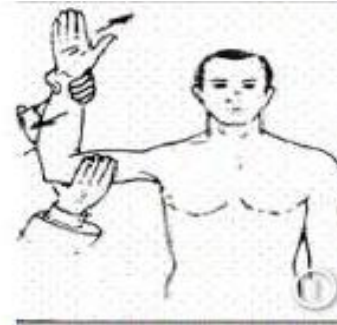
Hawkins = impingement subacromial



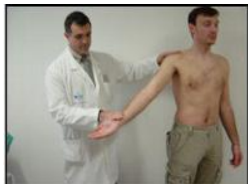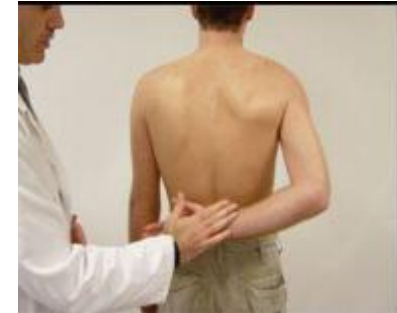Test Jobe = SE



M. Patte = Infraespinoso



M. Gerber = subescapular



Biceps = M. Speed

PATOLOGIA OSTEOARTICULAR DE MIEMBROS SUPERIORES



HOMBRO DOLOROSO

DIAGNOSTICO: Pruebas complementarias.

- **Rx simple de hombro:** Disminución del espacio subacromial <1 cm en proyección de abducción de 90° .
- **Ecografía**
- TAC
- RMN
- ARTROGRAFIA
- Gammagrafia.

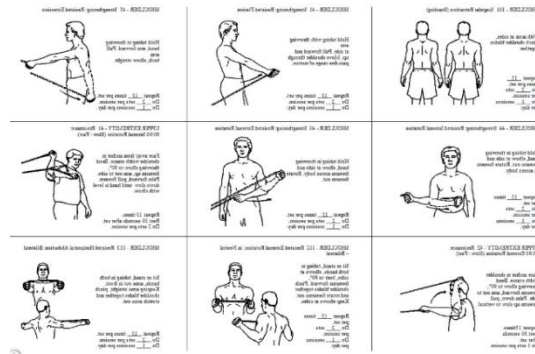
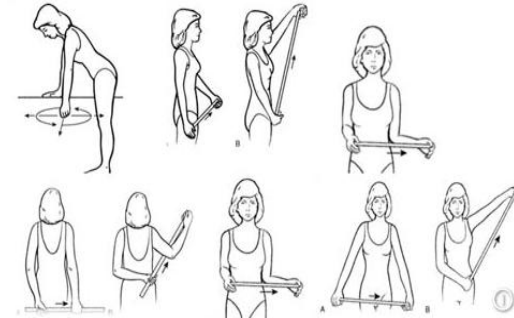
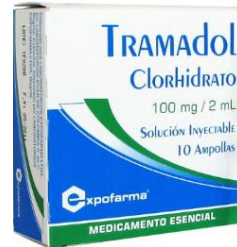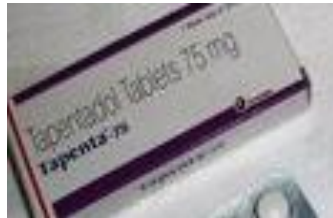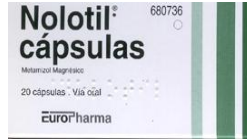1. Khan Y, Nagy MT, Malal J, Waseem M. The painful shoulder: shoulder impingement syndrome. *Open Orthop J.* 2013;7:347-51.
2. Lenza M, Buchbinder R, Takwoingi Y, Johnston RV, Hanchard NC, Faloppa F. Magnetic resonance imaging, magnetic resonance arthrography and ultrasonography for assessing rotator cuff tears in people with shoulder pain for whom surgery is being considered. *Cochrane Database Syst Rev.* 2013;9
3. Linaker CH, Walker-Bone K. Shoulder disorders and occupation. *Best Pract Res Clin Rheumatol.* 2015;29(3):405-23.
4. Modarresi S, Jude C. Radiologic evaluation of the painful shoulder. *UpToDate;* 2015



HOMBRO DOLOROSO



TRATAMIENTO :



1. Esparza Miñana JM, Londoño Parra M, Villanueva Pérez VL, De Andrés Ibáñez J. [New options in the treatment of painful shoulder syndrome]. *Semergen*. 2012;38(1):40-3.
2. Simons S, Bryan J. Physical examination of the shoulder. *UpToDate*; 2015 Linaker CH, Walker-Bone K. Shoulder disorders and occupation. *Best Pract Res Clin Rheumatol*. 2015;29(3):405-23.
3. Khan Y, Nagy MT, Malal J, Waseem M. The painful shoulder: shoulder impingement syndrome. *Open Orthop J*. 2013;7:347-51.
4. Green S, Buchbinder R, Hetrick S. Physiotherapy interventions for shoulder pain. *Cochrane Database Syst Rev*. 2003;(2)
5. Kukkonen J, Joukainen A, Lehtinen J, Mattila KT, Tuominen EK, Kauko T, et al. Treatment of non-traumatic rotator cuff tears: A randomised controlled trial with one-year clinical results. *Bone Joint J*. 2014;96-B(1):75-81

PATOLOGIA OSTEOARTICULAR DE MIEMBROS SUPERIORES



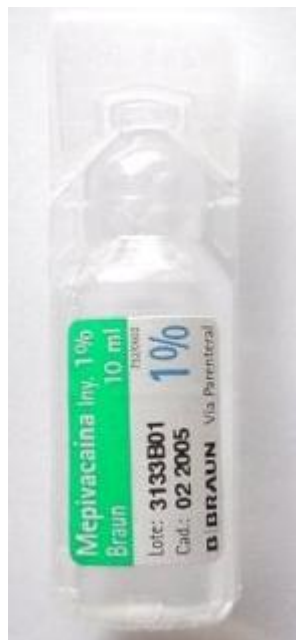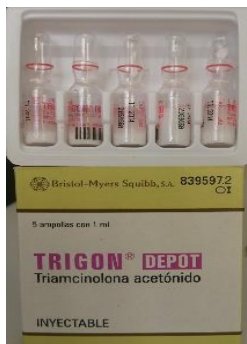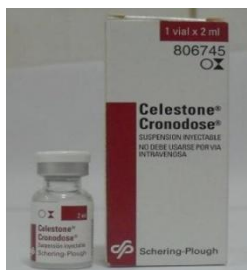Hospital General de Villalba





HOMBRO DOLOROSO

TRATAMIENTO :



20G X 38mm Amarilla



20G X 32mm Amarilla



21G X 32mm Verde



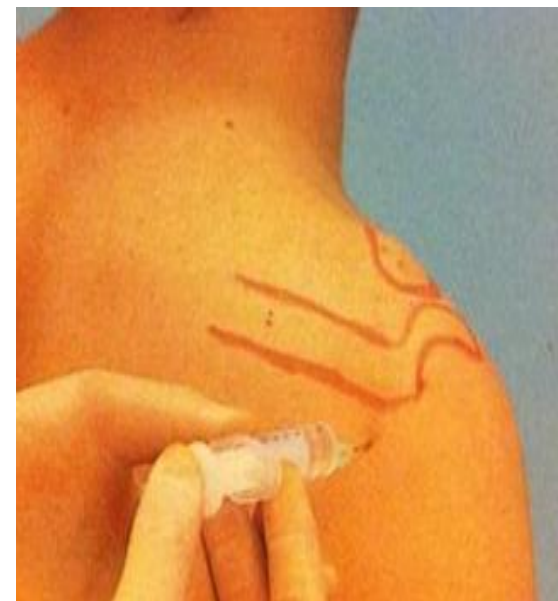22G X 32mm Negra



23G X 25mm Azul



25G X 16mm Naranja



1. Esparza Miñana JM, Londoño Parra M, Villanueva Pérez VL, De Andrés Ibáñez J. [New options in the treatment of painful shoulder syndrome]. Semergen. 2012;38(1):40-3.
2. Simons S, Bryan J. Physical examination of the shoulder. UpToDate; 2015 Linaker CH, Walker-Bone K. Shoulder disorders and occupation. Best Pract Res Clin Rheumatol. 2015;29(3):405-23.
3. Khan Y, Nagy MT, Malal J, Waseem M. The painful shoulder: shoulder impingement syndrome. Open Orthop J. 2013;7:347-51.
4. Green S, Buchbinder R, Hetrick S. Physiotherapy interventions for shoulder pain. Cochrane Database Syst Rev. 2003;(2)
5. Kukkonen J, Joukainen A, Lehtinen J, Mattila KT, Tuominen EK, Kauko T, et al. Treatment of non-traumatic rotator cuff tears: A randomised controlled trial with one-year clinical results. Bone Joint J. 2014;96-B(1):75-81

PATOLOGIA OSTEOARTICULAR DE MIEMBROS SUPERIORES



Hospital General de Villalba

SaludMadrid

Comunidad de Madrid



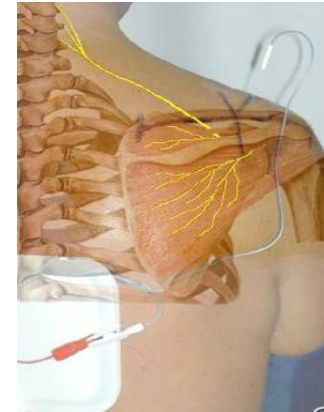
HOMBRO DOLOROSO

TRATAMIENTO :

- Radiofrecuencia del nervio supraescapular:

- Radiofrecuencia convencional (neuroablative): temperaturas elevadas → neurolísis térmica definitiva.
- Radiofrecuencia pulsada: temperaturas más bajas → bloqueo temporal, no destructivo.

- Cirugía: última opción terapéutica.



1. Khan Y, Nagy MT, Malal J, Waseem M. The painful shoulder: shoulder impingement syndrome. Open Orthop J. 2013;7:347-51.
2. Esparza Miñana JM, Londoño Parra M, Villanueva Pérez VL, De Andrés Ibáñez J. [New options in the treatment of painful shoulder syndrome]. Semergen. 2012;38(1):40-3
3. Beaudreuil J, Dhénain M, Coudane H, Mlika-Cabanne N. Clinical practice guidelines for the surgical management of rotator cuff tears in adults. Orthop Traumatol Surg Res. 2010;96(2):175-9.



EPICONDILITIS

- Varones = mujeres.
- Brazo dominante
- 35-55 años.
- **pronación y supinación** de la mano con el codo en extensión.

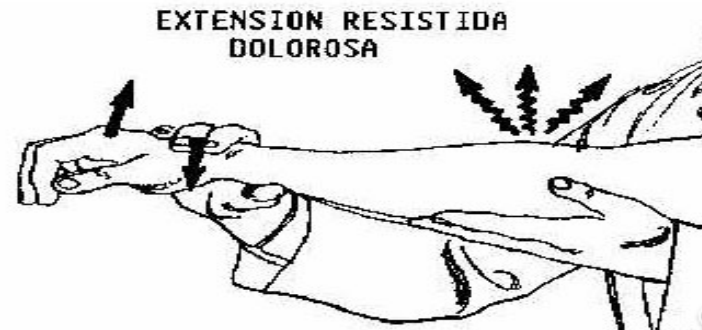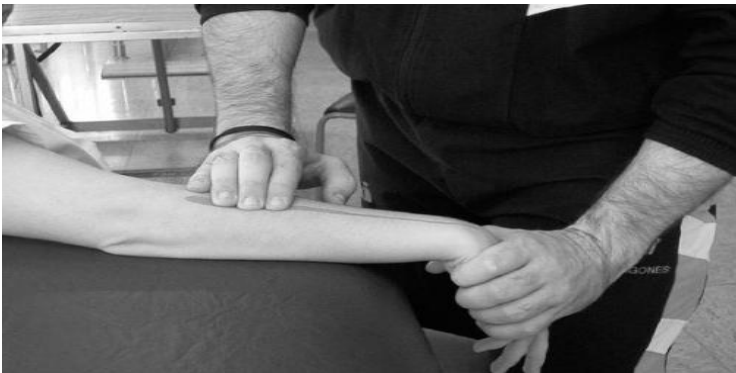1. Andreu JJ, Gómez-Reino JJ. Protocolos de diagnóstico en Reumatología (II). Barcelona: Sociedad Española de Reumatología; 1996
2. van Rijn RM, Huisstede BM, Koes BW, Burdorf A. Associations between work-related factors and specific disorders at the elbow: a systematic literature review. Rheumatology (Oxford). 2009 May;48(5):528-36.
3. Waersted M, Hanvold TN, Veiersted KB. Computer work and musculoskeletal disorders of the neck and upper extremity: a systematic review. BMC Musculoskelet Disord. 2010 Apr 29;11:79.



EPICONDILITIS

DIAGNOSTICO: exploración física

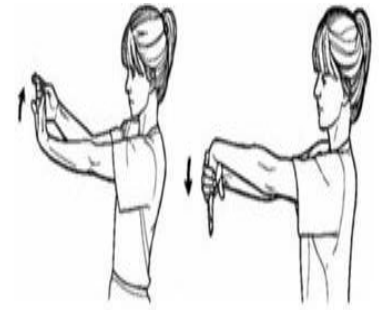
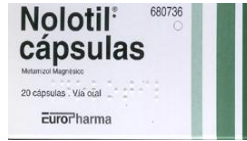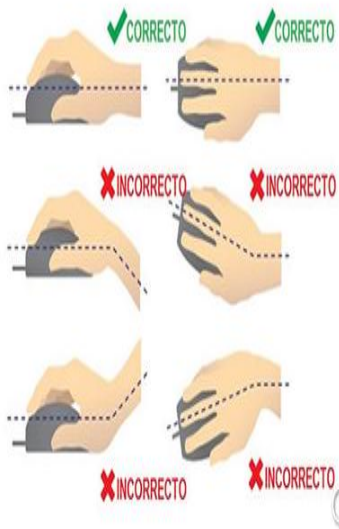
- Dolor en epicóndilo irradiado de forma difusa al antebrazo.
- Autolimitado con evolución cíclica.
- Desaparecen a los **12 meses** independientemente del tratamiento realizado.



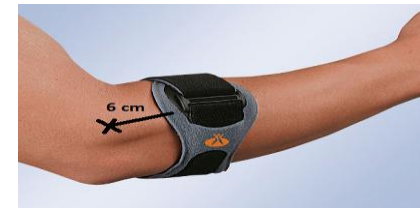
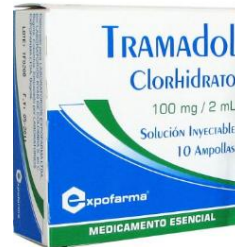
EPICONDILITIS

TRATAMIENTO :



FISIOTERAPIA
A. PRIMARIA



1. Johnson GW, Cadwallader K, Scheffel SB, Epperly TD. Treatment of lateral epicondylitis. *Am Fam Physician*. 2007 Sep 15;76(6):843-8
2. Green S, Buchbinder R, Barnsley L, Hall S, White M, Smidt N, Assendelft W. Medicamentos antiinflamatorios no esteroideos (AINES) para tratar el dolor en la parte lateral del codo en adultos (Revisión Cochrane traducida). En: *La Biblioteca Cochrane Plus*, 2008 Número 4. Oxford: Update Software Ltd.
3. Barr S, Cerisola FL, Blanchard V. Effectiveness of corticosteroid injections compared with physiotherapeutic interventions for lateral epicondylitis: a systematic review. *Physiotherapy*. 2009 Dec;95(4):251-65

PATOLOGIA OSTEOARTICULAR DE MIEMBROS SUPERIORES



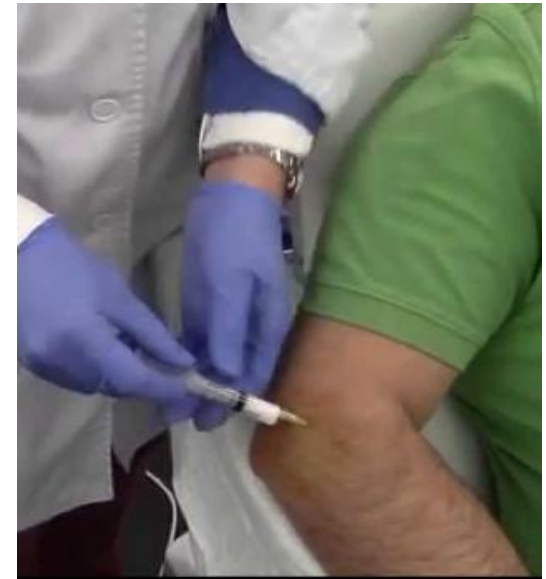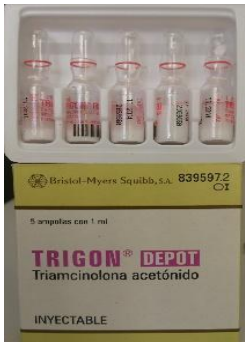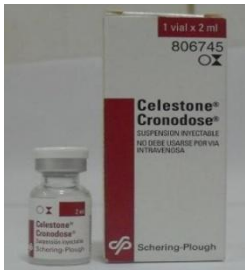Hospital General de Villalba

Comunidad de Madrid



EPICONDILITIS

TRATAMIENTO :



0.5 cc corticoide + 0.5 cc anestésico → a partir de 6 semanas → alto índice de recurrencias

1. Johnson GW, Cadwallader K, Scheffel SB, Epperly TD. Treatment of lateral epicondylitis. *Am Fam Physician*. 2007 Sep 15;76(6):843-8
2. Green S, Buchbinder R, Barnsley L, Hall S, White M, Smidt N, Assendelft W. Medicamentos antiinflamatorios no esteroideos (AINES) para tratar el dolor en la parte lateral del codo en adultos (Revisión Cochrane traducida). En: *La Biblioteca Cochrane Plus*, 2008 Número 4. Oxford: Update Software Ltd.
3. Barr S, Cerisola FL, Blanchard V. Effectiveness of corticosteroid injections compared with physiotherapeutic interventions for lateral epicondylitis: a systematic review. *Physiotherapy*. 2009 Dec;95(4):251-65

PATOLOGIA OSTEOARTICULAR DE MIEMBROS SUPERIORES



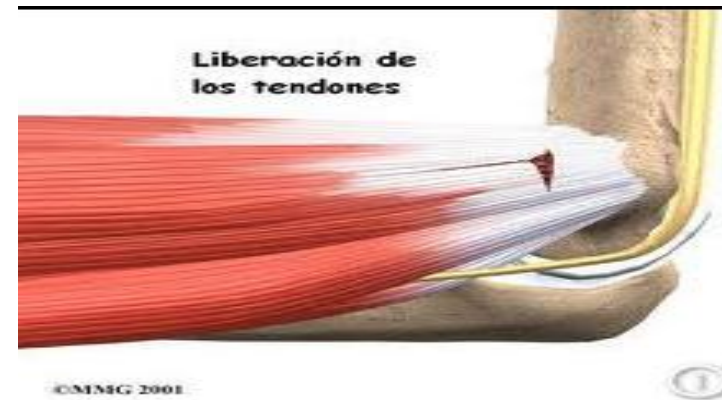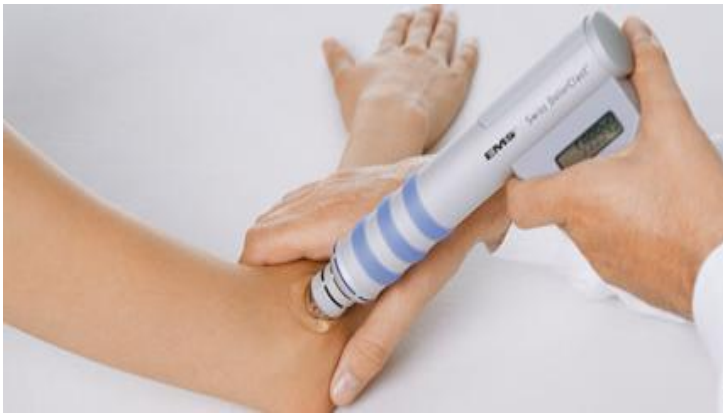Hospital General de Villalba

Comunidad de Madrid



EPICONDILITIS

TRATAMIENTO :



ONDAS DE CHOQUE = NO BENEFICIOS.

CIRUGIA = PUEDE SER RESOLUTIVA (NO ESTUDIOS CONCLUYENTES)

1. Johnson GW, Cadwallader K, Scheffel SB, Epperly TD. Treatment of lateral epicondylitis. Am Fam Physician. 2007 Sep 15;76(6):843-8
2. Buchbinder R, Green SE, Youd JM, Assendelft WJJ, Barnsley L, Smidt N. Tratamiento con onda de choque para el dolor lateral en el codo; 2005 (Revisión Cochrane traducida). En: La Biblioteca Cochrane Plus, 2008 Número 2. Oxford: Update Software Ltd. Disponible en: <http://www.update-software.com>. (Traducida de The Cochrane Library, 2008 Issue 2. Chichester, UK: John Wiley & Sons, Ltd.)



TENDINITIS DE DE QUERVAIN.

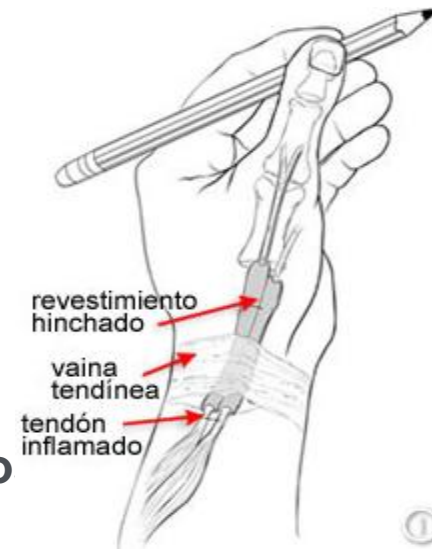
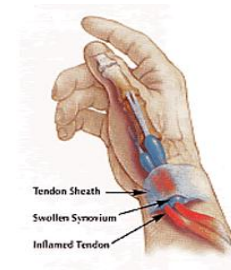
-**Tenosinovitis estenosante** → vaina común del tendón del abductor largo y del extensor corto del pulgar a nivel de la estiloides radial.

- 30 y 50 años.

- **mujeres** y a raza negra.

-La prevalencia **0.3-0.7%** en hombres y **1.3-2.1%** en mujeres.

-La causa más común es la realización de **movimientos repetido**



1. Walker-Bone K, Palmer KT, Reading I, Coggon D, Cooper C. Prevalence and impact of musculoskeletal disorders of the upper limb in the general population. *Arthritis Rheum.* 2004;51(4):642-51.
2. Roquelaure Y, Ha C, Leclerc A, Touranchet A, Sauteron M, Melchior M, et al. Epidemiologic surveillance of upper-extremity musculoskeletal disorders in the working population. *Arthritis Rheum.* 2006;55(5):765-78.
3. Wolf JM, Sturdivant RX, Owens BD. Incidence of de Quervain's tenosynovitis in a young, active population. *J Hand Surg Am.* 2009;34(1):112-5.
4. Kwon BC, Choi SJ, Koh SH, Shin DJ, Baek GH. Sonographic Identification of the intracompartmental septum in de Quervain's disease. *Clin Orthop Relat Res.* 2010;468(8):2129-34.



TENDINITIS DE DE QUERVAIN.

DIAGNOSTICO: exploración física

- maniobra de Filkenstein.
- **Batteson et al** proponen una herramienta de screening diagnósti siguientes criterios diagnósticos:

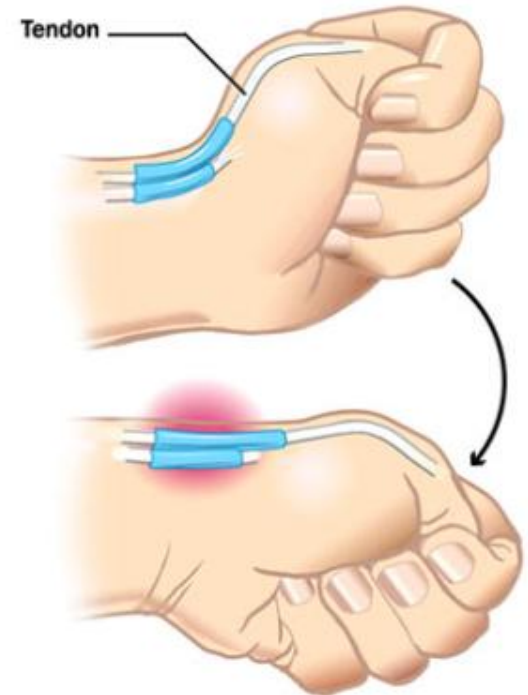
- Dolor en la zona de la estiloides radial (1 punto).
- Sensibilidad (1 punto), tumefacción (1 punto) y engrosa compartimento extensor (1 punto).
- Dolor a la extensión resistida del pulgar (1 punto).
- Dolor a la movilización (1 punto).
- Test de Filkenstein positivo (1 punto).

1-2 puntos improbable

3-4 puntos probable,

5-7 casi seguro.

- Herramienta válida y fiable para el diagnóstico de esta patología y para diferenciación del síndrome del túnel carpiano o la rizartrosis.



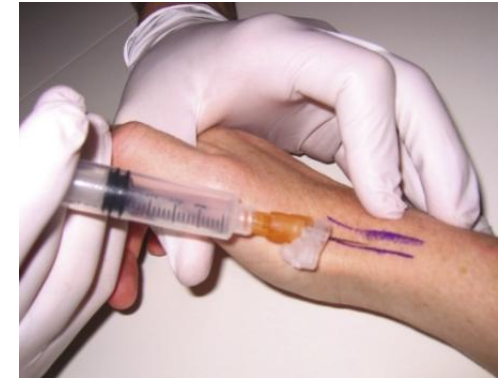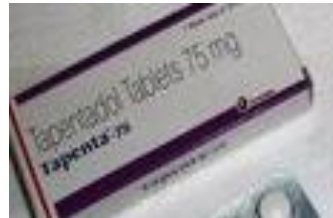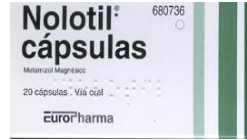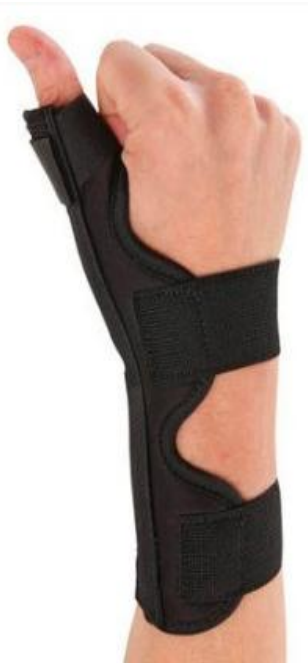1. Dawson C, Mudgal CS. Staged description of the Finkelstein test. J Hand Surg Am. 2010;35(9):1513-5.

2. Batteson R, Hammond A, Burke F, Sinha S. The de Quervain's screening tool: validity and reliability of a measure to support clinical diagnosis and management. Musculoskeletal Care. 2008;6(3):168-80



TENDINITIS DE DE QUERVAIN

TRATAMIENTO :



65 al 100% para los corticoides

14 al 36% para la inmovilización

1. Richie CA 3rd, Briner WW Jr. Corticosteroid injection for treatment of de Quervain's tenosynovitis: a pooled quantitative literature evaluation. J Am Board Fam Pract. 2003;16(2):102-6.
2. Tallia AF, Cardone DA. Diagnostic and therapeutic injection of the wrist and hand region. Am Fam Physician. 2003;67(4):745-50.
3. Jirarattanaphochai K, Saengnipanthkul S, Vipulakorn K, Jianmongkol S, Chatuparisute P, Jung S. Treatment of de Quervain disease with triamcinolone injection with or without nimesulide. A randomized, double-blind, placebo-controlled trial. J Bone Joint Surg Am. 2004;86-A(12):2700-6.

PATOLOGIA OSTEOARTICULAR DE MIEMBROS SUPERIORES



Hospital General de Villalba

Comunidad de Madrid



TROCANTERITIS

- prevalencia del **10-15%**.
- **mujeres (4:1)**
- **40 y 60 años.**
- La bursa trocantérea → **cuatro bursas** → la más importante se localiza entre los tendones del **glúteo mayor** y el **glúteo medio**.
- **Fricción** excesiva de tendones del **glúteo medio** y **tensor de la fascia** sobre la cara externa del fémur.
- Maniobras agravantes son la flexión repetitiva de la cadera y la presión directa sobre dicho punto
- Las alteraciones de la marcha son las causantes de la mayoría de casos de trocanteritis.

1. Lievens A, Bierma-Zeinstra S, Shouten B, Bohnen A, Verhaar J, Koes B. Prognosis of trochanteric pain in primary care. Br J Gen Pract. 2005;55(512):199-204.
2. Bierma-Zeinstra SMA, Brinks A, Verhagen AP, Van Rijn RM, Koes BW, Verhaar JAN. Interventions for lateral hip pain (tendinopathy or bursitis). Cochrane Database Syst Rev. 2011;(1)
3. Del Buono A, Papalia R, Khanduja V, Denaro V, Maffulli N. Management of the greater trochanteric pain syndrome: a systematic review. Br Med Bull. 2012;102:115-31.
4. De la Rosa D, Tejedor A. Síndrome de cadera. AMF. 2014;10(4):204-11
5. Anderson BC. Trochanteric bursitis [Internet]. En Walthman MA: UpToDate; 2014.



TROCANTERITIS

DIAGNOSTICO: exploración física

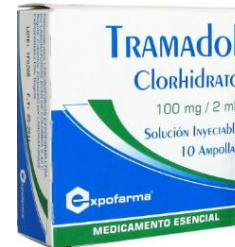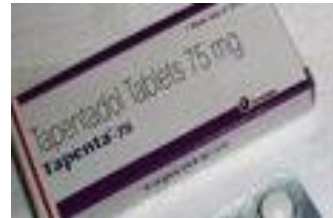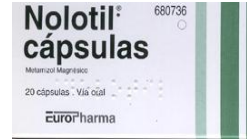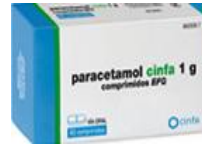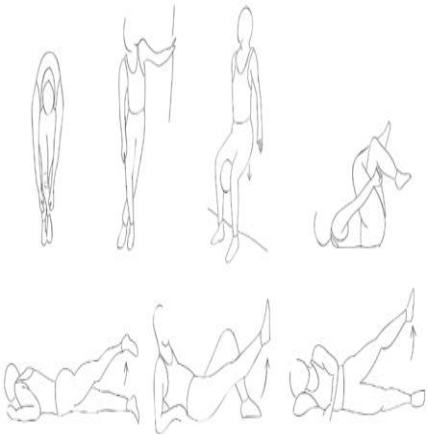- Dolor al realizar una rotación interna pasiva con la rodilla y la cadera flexionadas a 90° y con la abducción contra resistencia.
- No dolor con rotaciones ni limitación → NO afectacion articular.
- marcha antiálgica con desplazamiento de la carga hacia la cadera sana.
- Las pruebas complementarias → radiografía simple para excluir otras causas de dolor en la cadera (fracturas ocultas, tumores óseos, etc.). Pueden detectarse calcificaciones en la bursa o tejido blando adyacente
- Ecografía y la RMN → dolores refractarios y ante sospecha de causa infecciosa, tumoral o patología de columna lumbar. En la RMN podría observarse un aumento de señal a nivel de la bursa en los pacientes con bursitis.

1. Anderson BC. Trochanteric bursitis [Internet]. En Walthman MA: UpToDate; 2014.
2. De la Rosa D, Tejedor A. Síndrome de cadera. AMF. 2014;10(4):204-11.



TROCANTERITIS

TRATAMIENTO :



FISIOTERAPIA A. PRIMARIA

1. Anderson BC. Trochanteric bursitis [Internet]. En Walthman MA: UpToDate; 2014.
2. De la Rosa D, Tejedor A. Síndrome de cadera. AMF. 2014;10(4):204-11.

PATOLOGIA OSTEOARTICULAR DE MIEMBROS INFERIORES



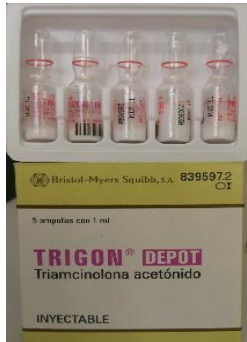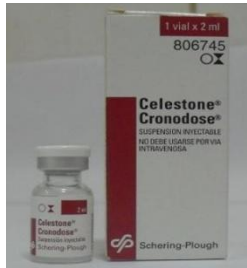Hospital General de Villalba

Comunidad de Madrid



TROCANTERITIS

TRATAMIENTO :



20G X 38mm Amarilla



20G X 32mm Amarilla



21G X 32mm Verde



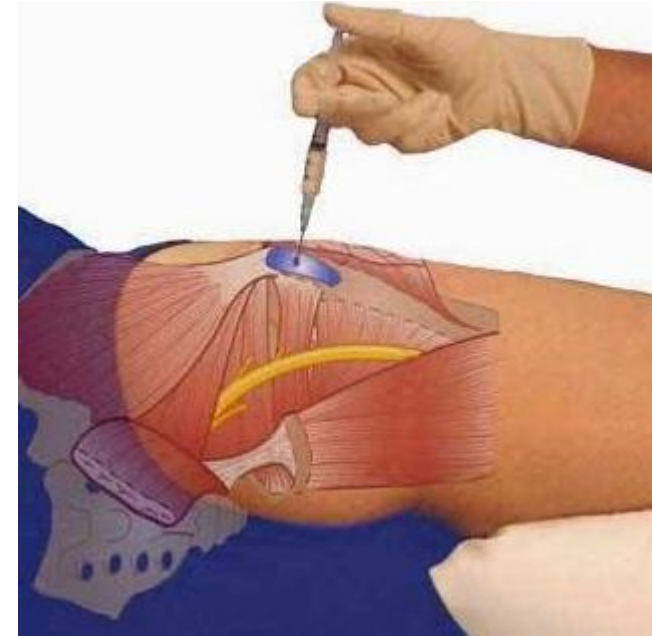
22G X 32mm Negra



23G X 25mm Azul



25G X 16mm Naranja



1 cc corti + 1 cc anestésico
6-8 semanas de síntomas.

- mejoría en el 60-100% de los casos
- 77% en la 1^o semana tras la infiltración
- 61% a los 6 meses.

1. Anderson BC. Trochanteric bursitis [Internet]. En Waltham MA: UpToDate; 2014.
2. De la Rosa D, Tejedor A. Síndrome de cadera. AMF. 2014;10(4):204-11.

PATOLOGIA OSTEOARTICULAR DE MIEMBROS INFERIORES



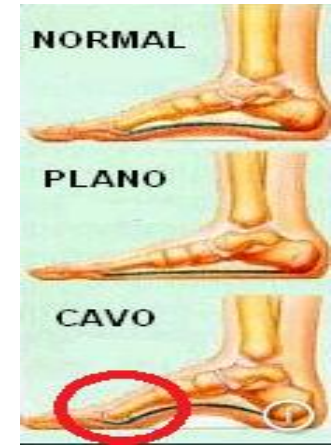
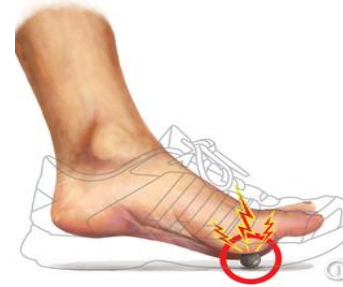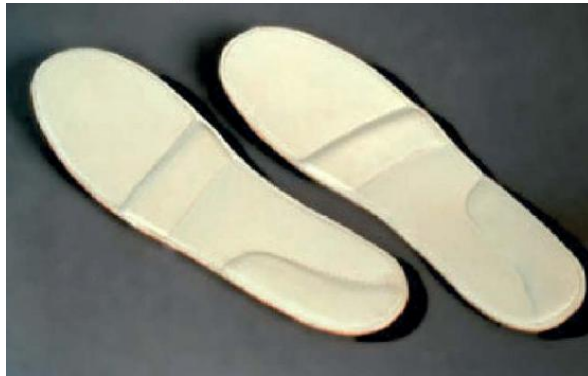Hospital General de Villalba

Comunidad de Madrid



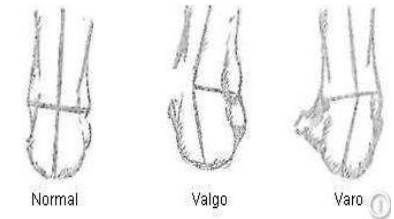
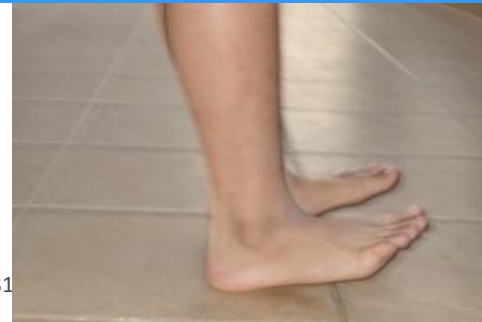TOBILLO Y PIE

METATARSALGIA:



Ortesis plantares a medida semirrigidas con arco interno y barra o pelota retrocapital para descarga metatarsal

- Cuña interna de retropie (corregir valgo)
- Cuña externa de retropie (corregir varo)

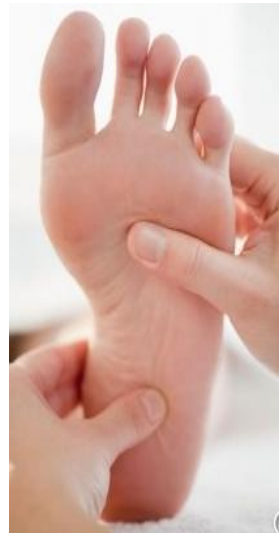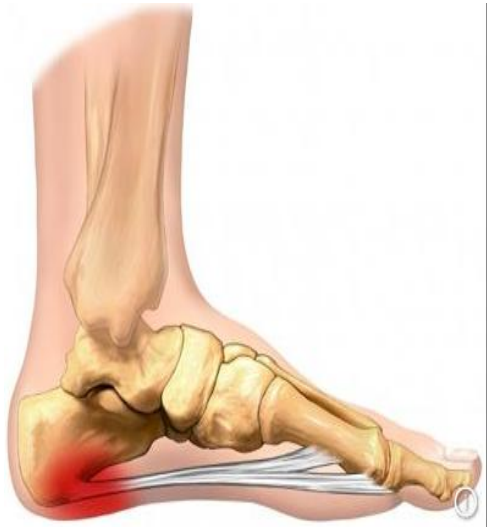


1. Wu KK. Morton neuroma and metatarsalgia. Curr Opin Rheumatol. 2000;12(2):131



TOBILLO Y PIE

FASCITIS PLANTAR:

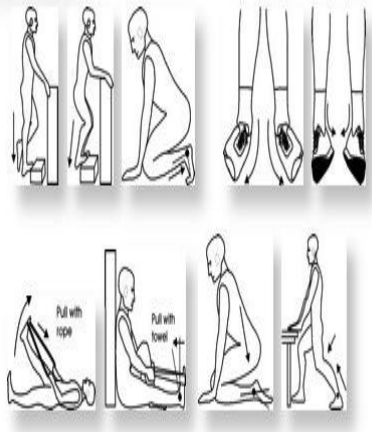




FASCITIS PLANTAR

TRATAMIENTO :

Ejercicios básicos:



FISIOTERAPIA A. PRIMARIA

1. Guijosa LaFuente A, O'Mullony Muñoz I, Escribá de la Fuente M, Cura-Ituarte P. Fascitis plantar: revisión del tratamiento basado en la evidencia. Reumatol Clin. 2007;3:159-65

PATOLOGIA OSTEOARTICULAR DE MIEMBROS INFERIORES



Hospital General de Villalba

SaludMadrid

Comunidad de Madrid



FASCITIS PLANTAR

TRATAMIENTO :



20G X 38mm Amarilla



20G X 32mm Amarilla



21G X 32mm Verde



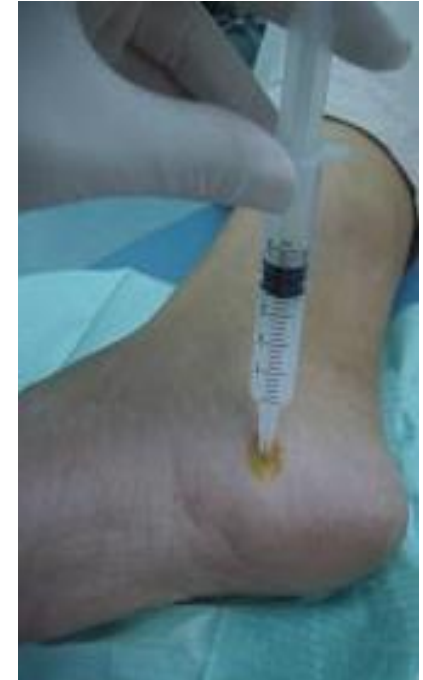22G X 32mm Negra



23G X 25mm Azul



25G X 16mm Naranja



PATOLOGIA OSTEOARTICULAR DE MIEMBROS INFERIORES



Hospital General de Villalba

Comunidad de Madrid

Muchas gracias



Hospital General de Villalba



Dra. Mercedes Ramírez Ortega
mercedes.rortega@quironsalud.es